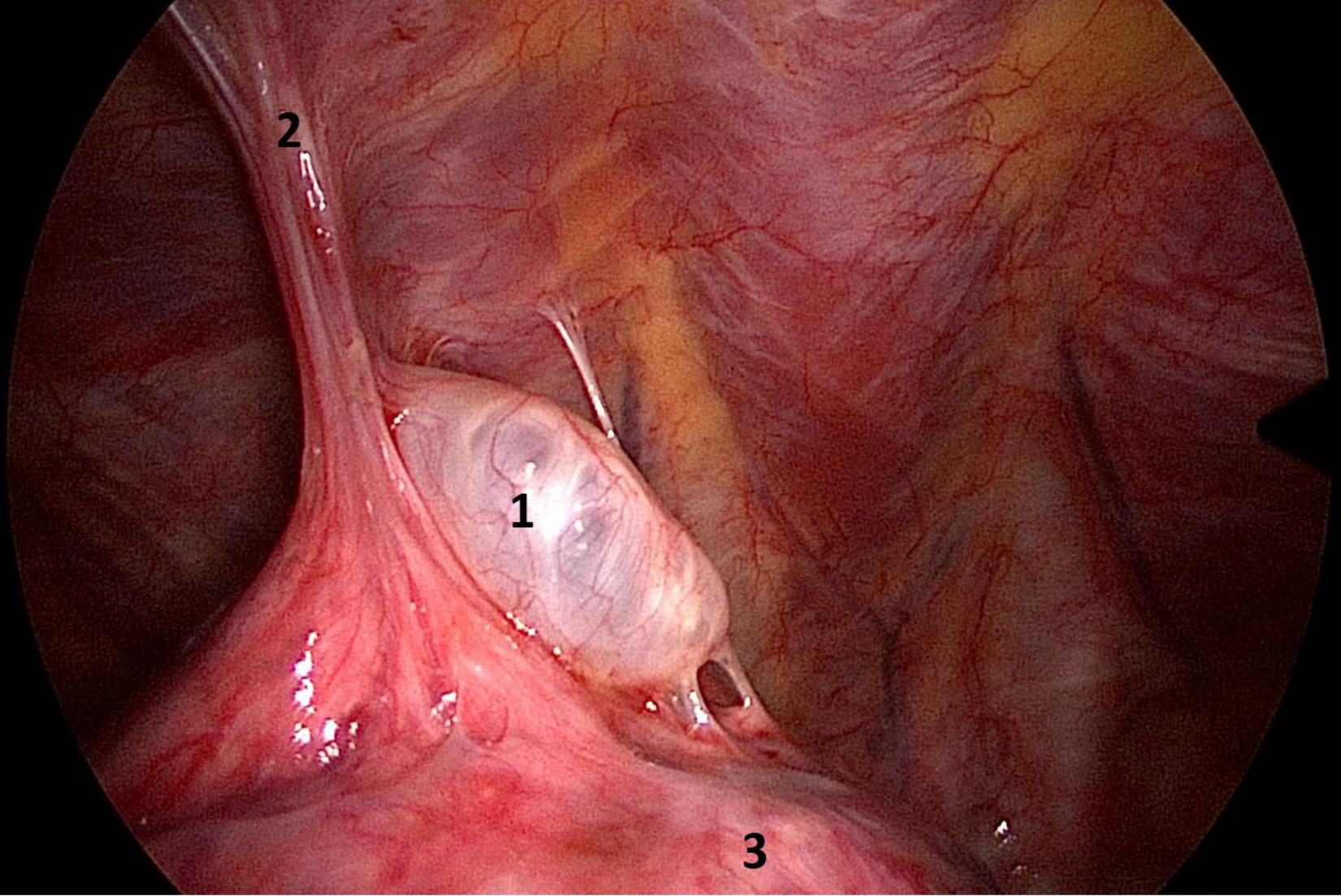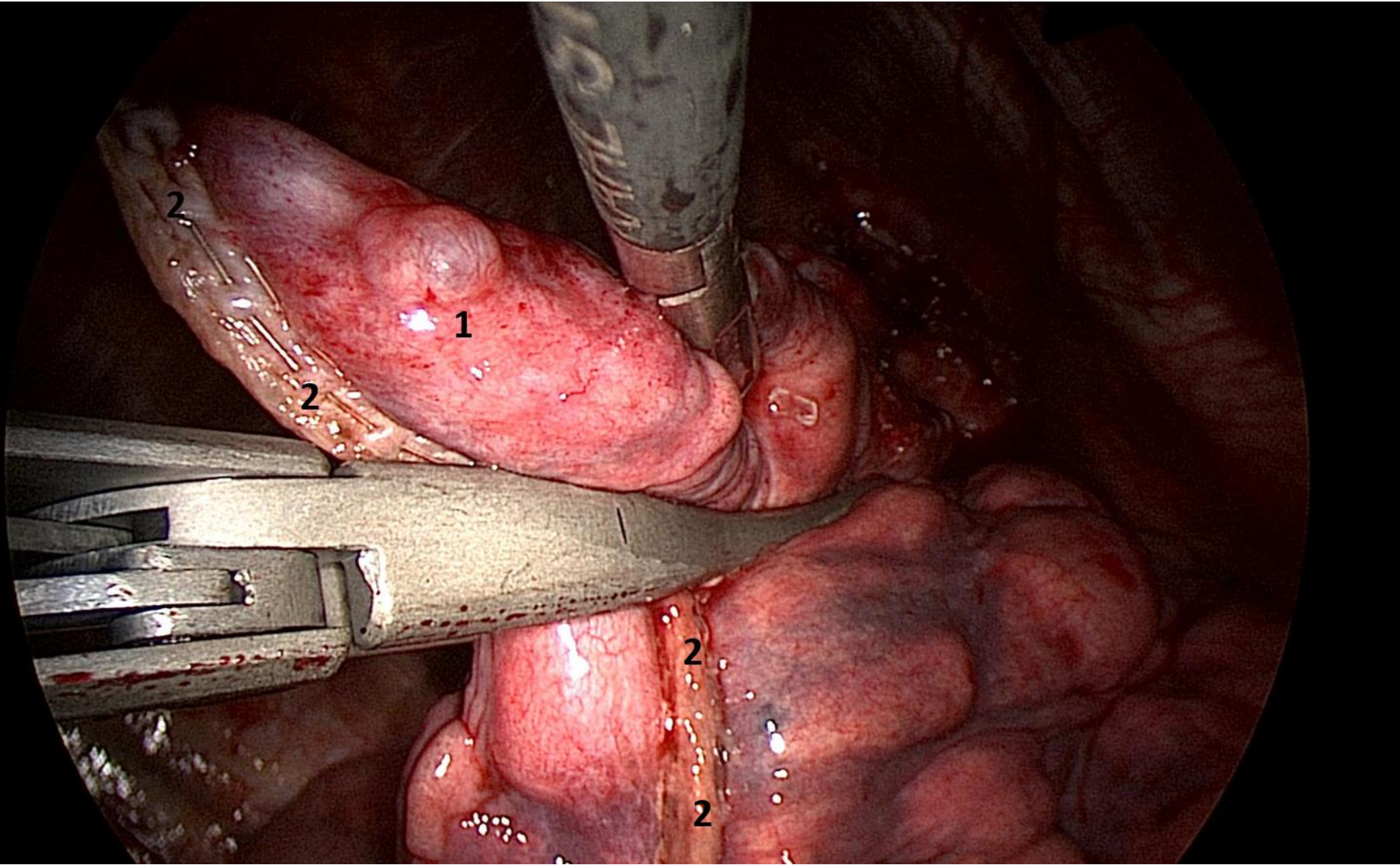


Diagnostische Brustkorbspiegelung (Thorakoskopie) bei einem Patienten mit spontanem Pneumothorax (Zusammenfallen der Lunge). Eine geplatzte Lungenblase (Bulla) verursachte den Pneumothorax. 1: Lungenblase (Bulla), 2: Verwachsungen, 3: Lunge





Brustkorbspiegelung (Thorakoskopie). Patient mit Lungenblase (Bulla). Teilentfernung eines Lungenlappens (Keilexzision/Wedgeresektion). Verschluss des Lungengewebes mit einem Klammernahtsystem. 1: Lungenblase (Bulla), 2: Klammernaht