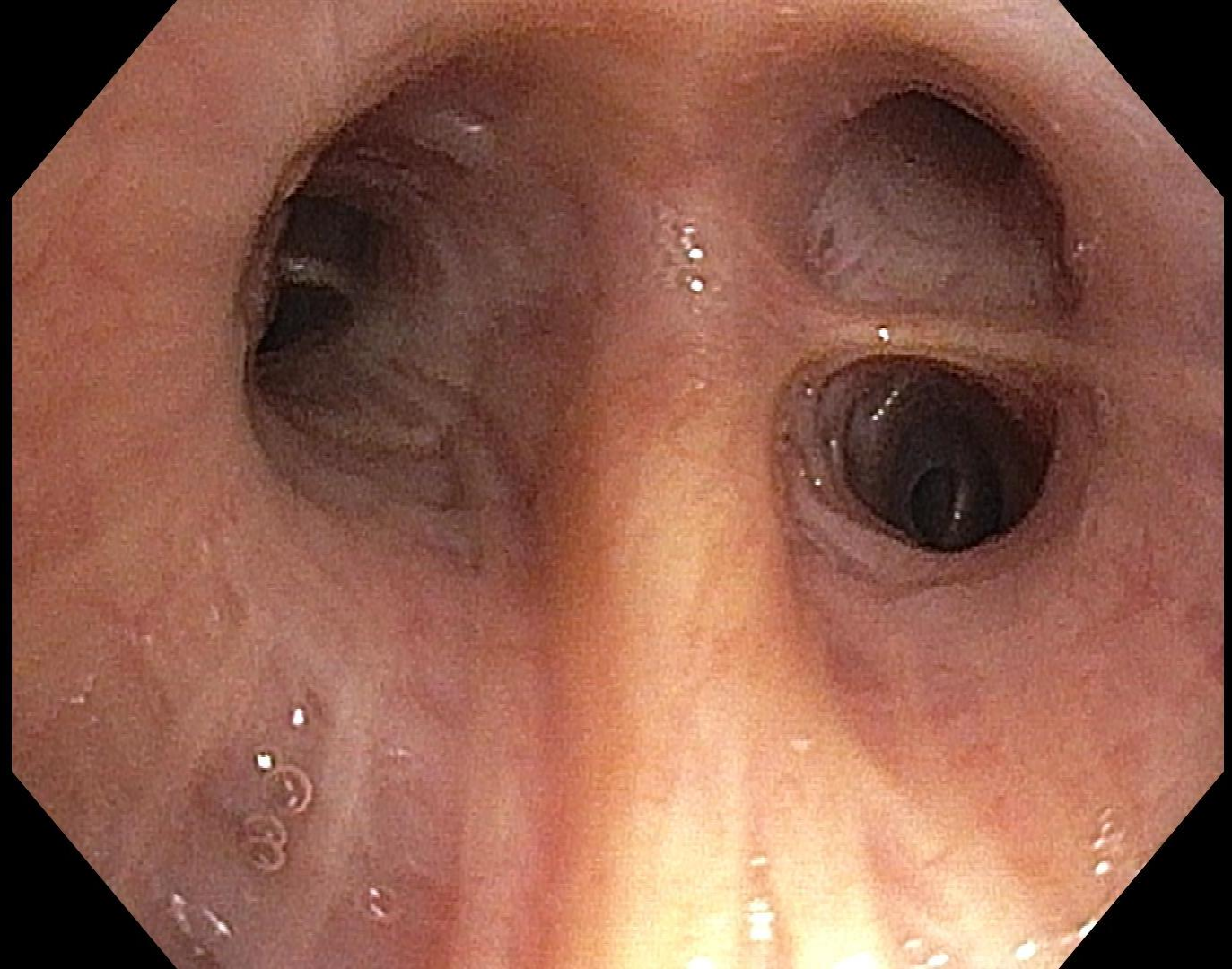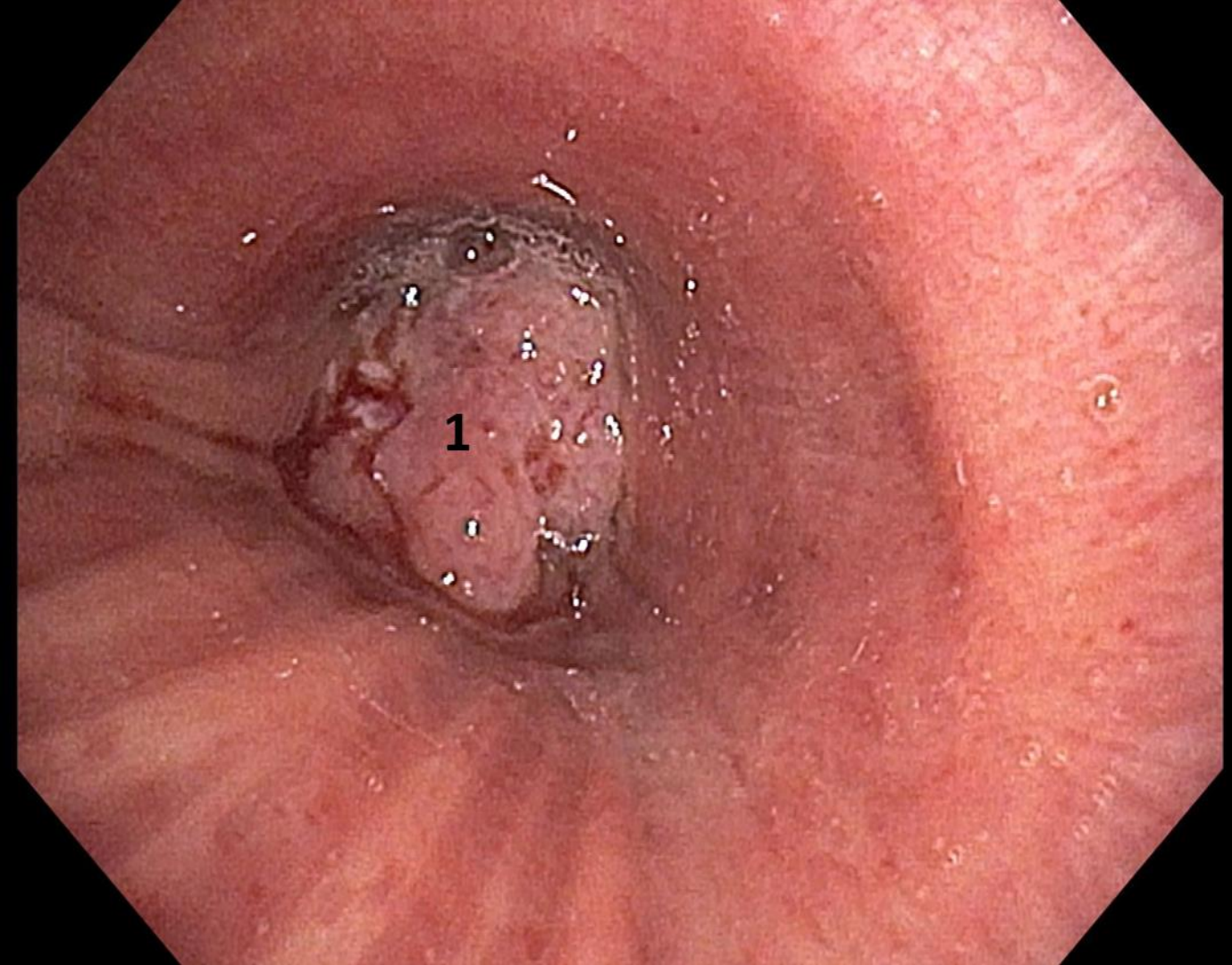


Spiegelung der Luftwege (Bronchoskopie).
Sichtbar ist die Aufzweigung der Luftwege (Bronchien)



Luftweg (Bronchus) mit vollständigem Verschluss durch einen bösartigen Tumor (1)