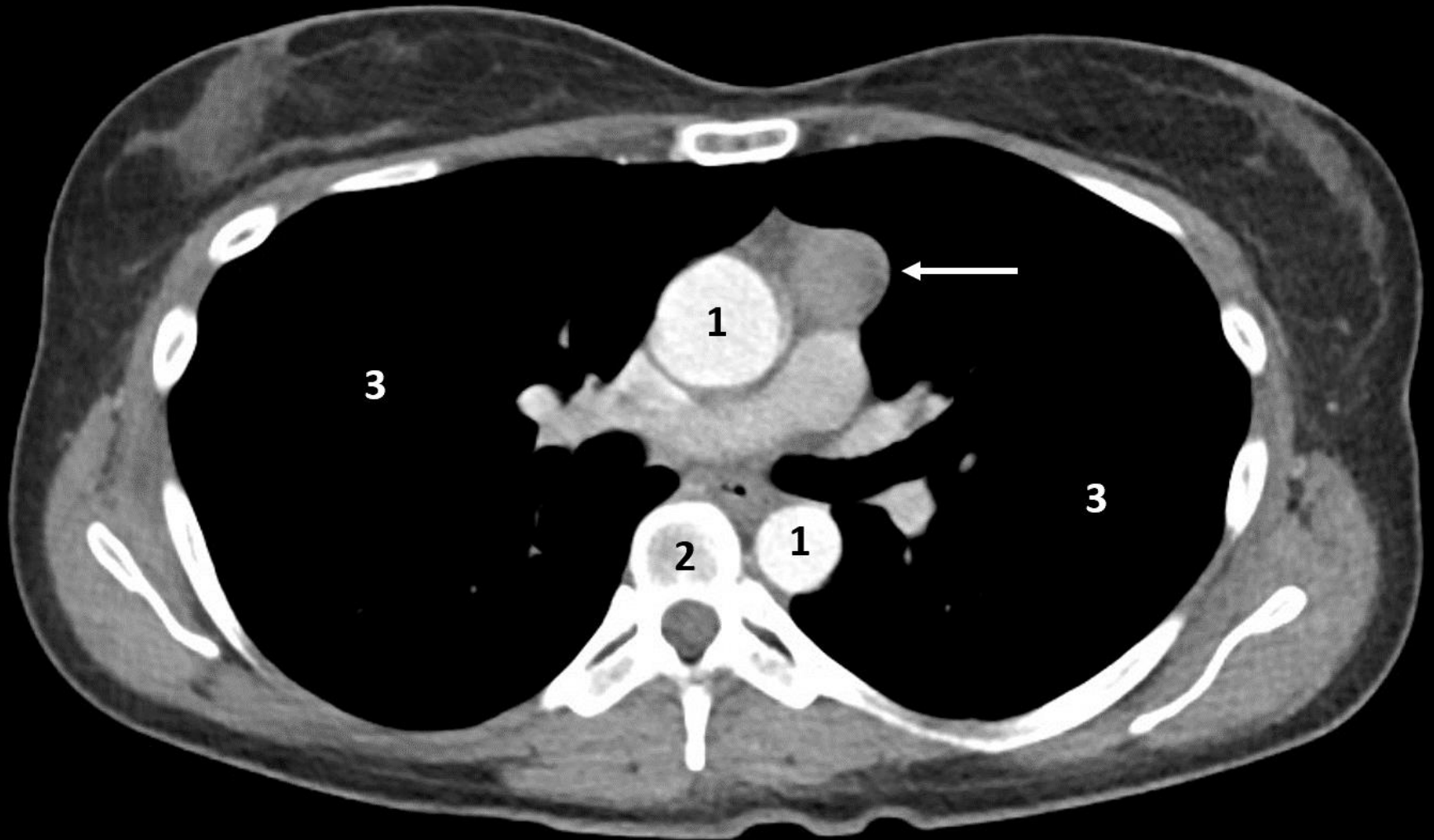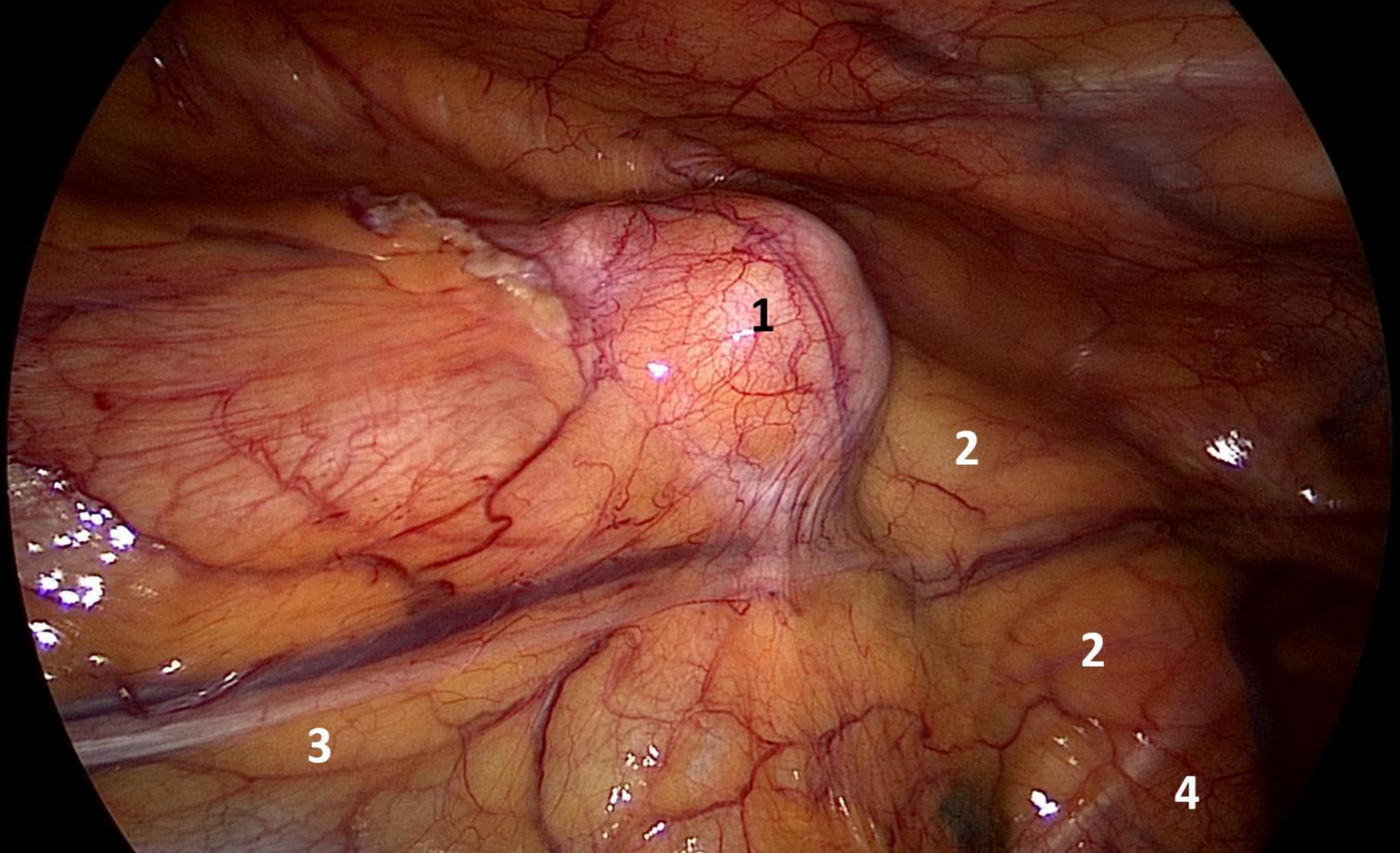


Computertomographie. Tumor des Thymus (Thymom, Pfeilmarkierung). Patientin mit einer Autoimmunerkrankung (Myasthenia gravis). 1: Aortenbogen, 2: Wirbelsäule, 3: Lungen



Tumor des Thymus (Thymom) im Bereich des vorderen Mediastinums.
Brustkorbspiegelung mit Blick in die linke Thoraxhöhle.
1: Thymom, 2: Aortenbogen, 3: linker Zwerchfellnerv (Nervus phrenicus),
4: Nervus vagus