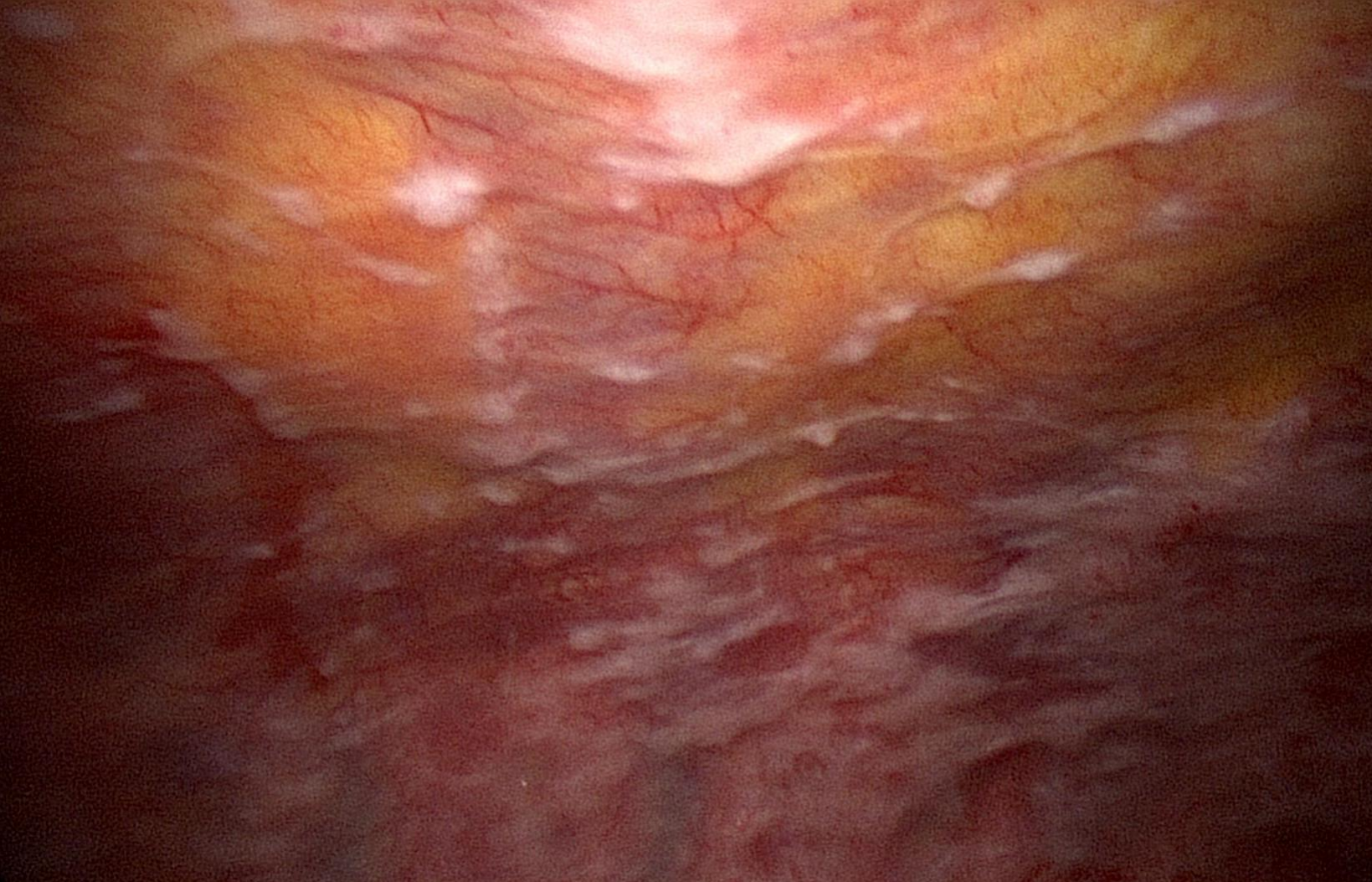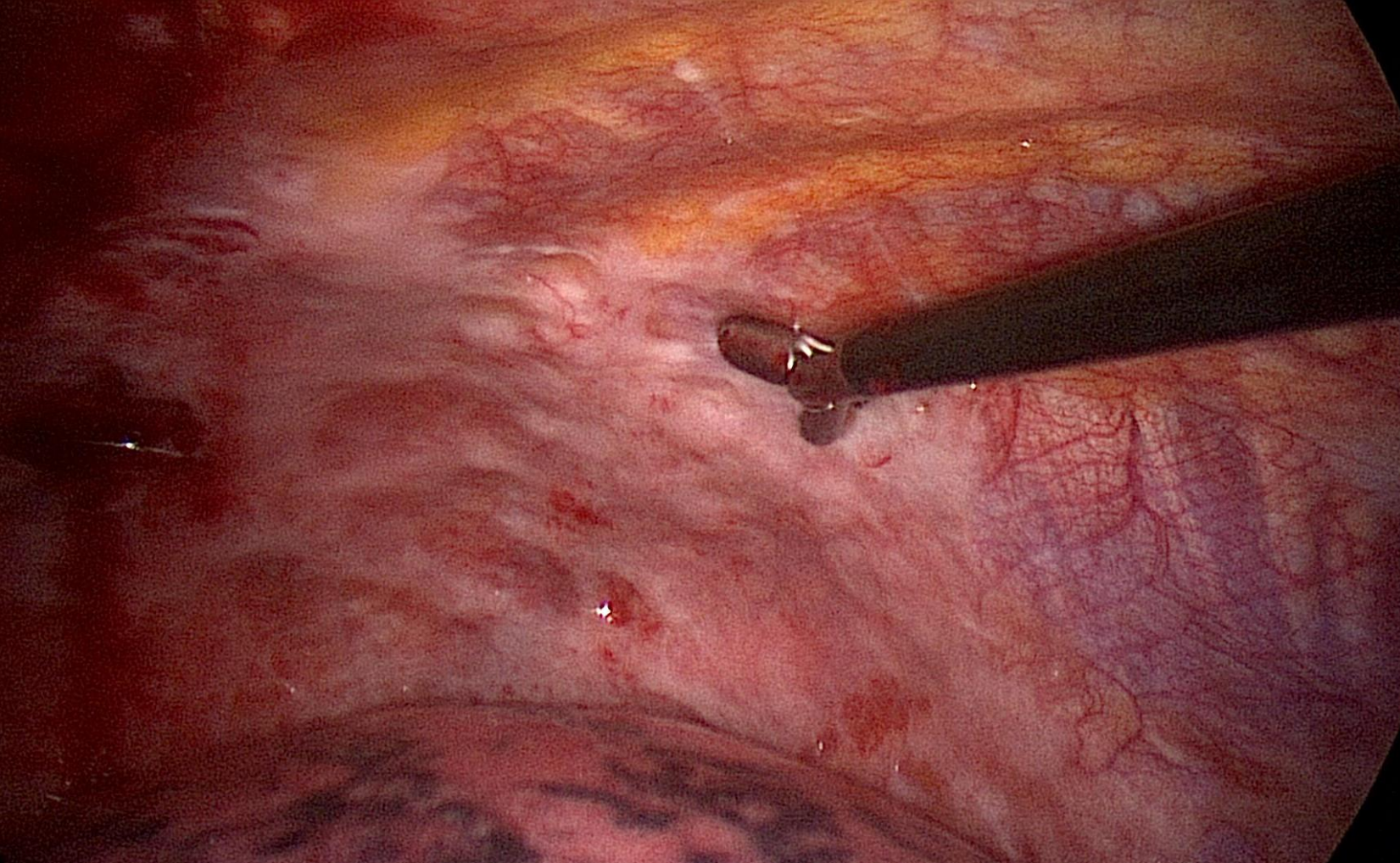




Brustkorbspiegelung (Thorakoskopie). Zahlreiche weissliche Auflagerungen auf dem Brustfell (Pleura). Histologie: Pleuramesotheliom.





Brustkorbspiegelung (Thorakoskopie). Biopsie der derben weissliche Auflagerungen auf dem Brustfell (Pleura). Histologie: Pleuramesotheliom.