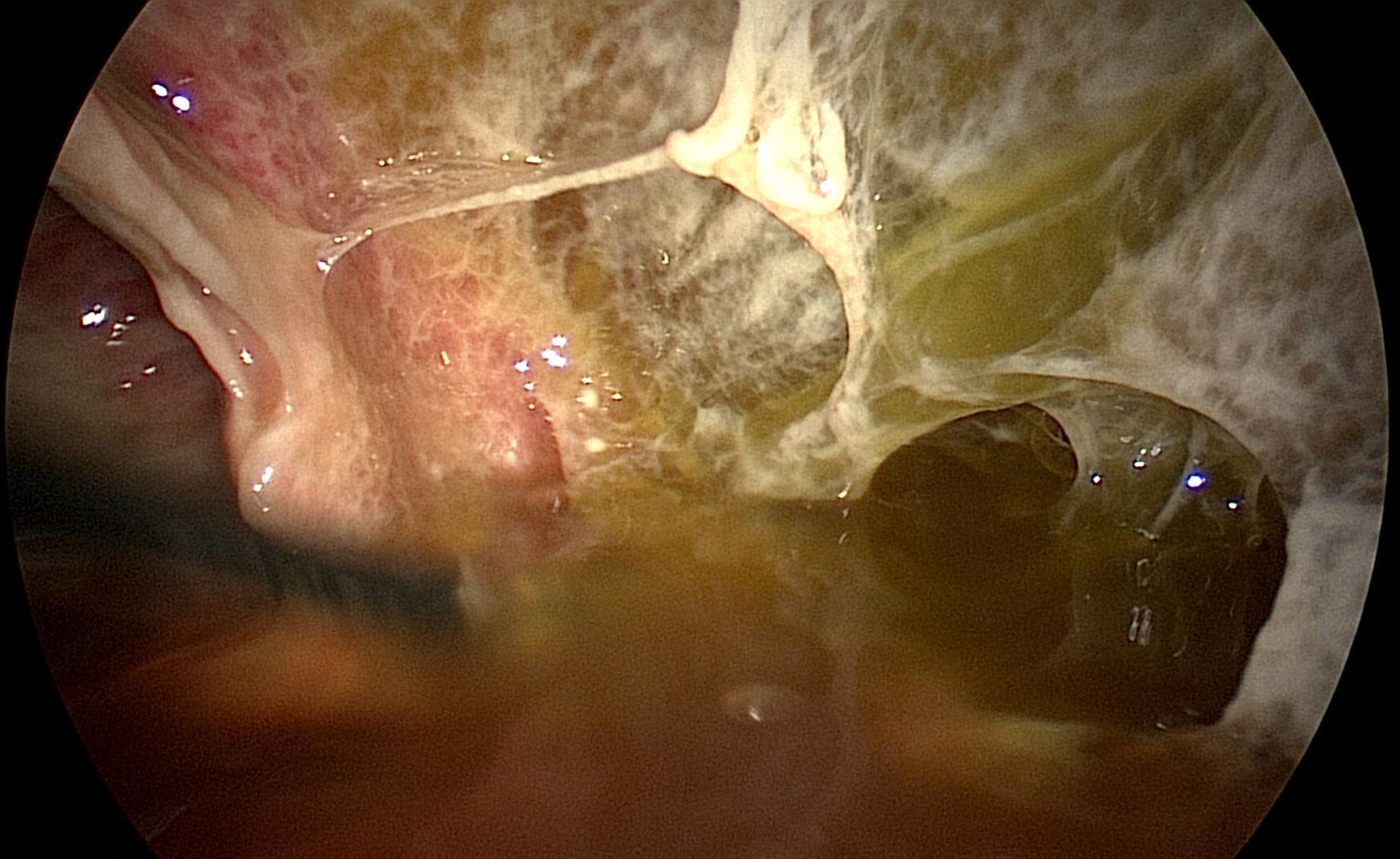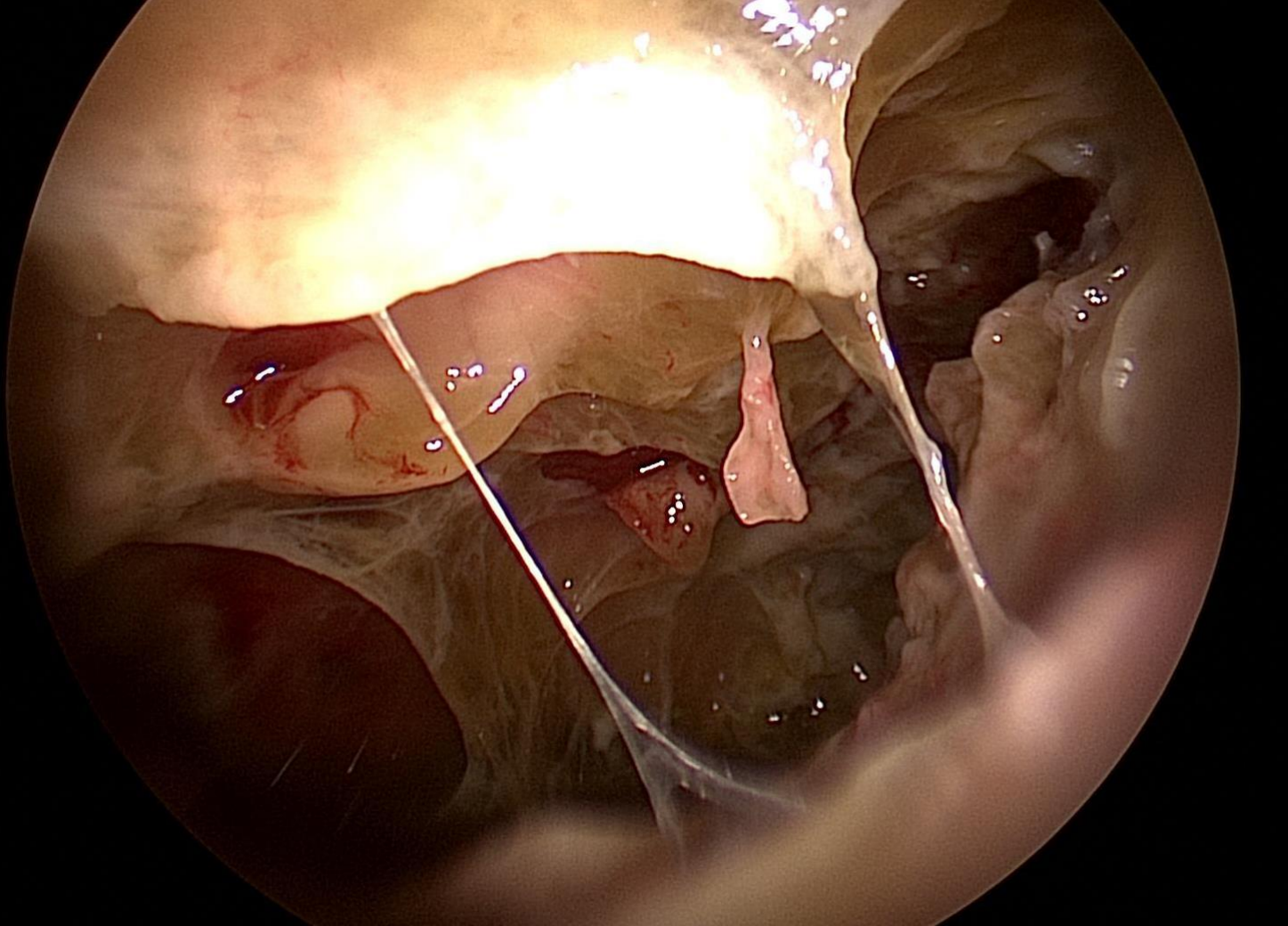
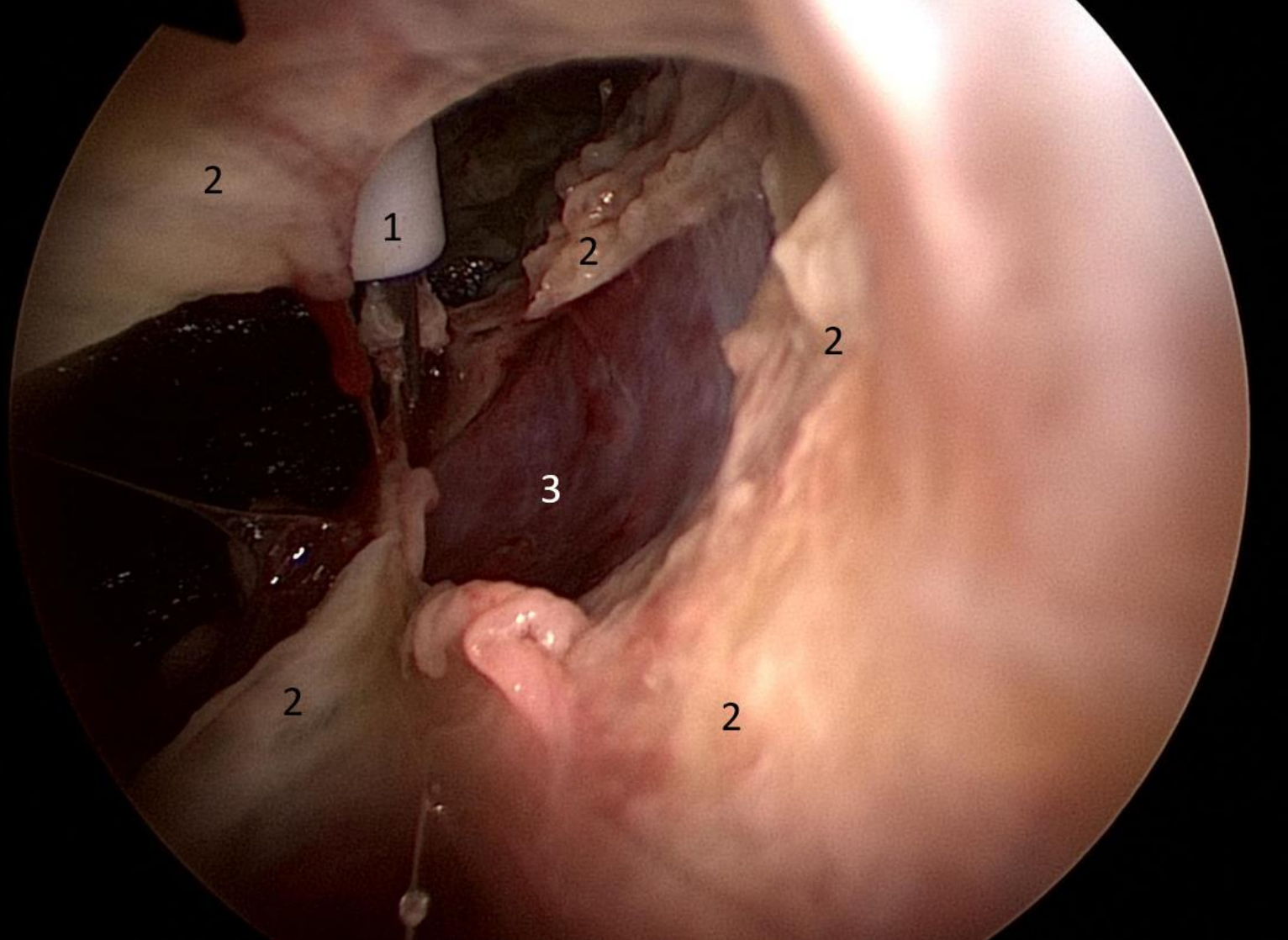


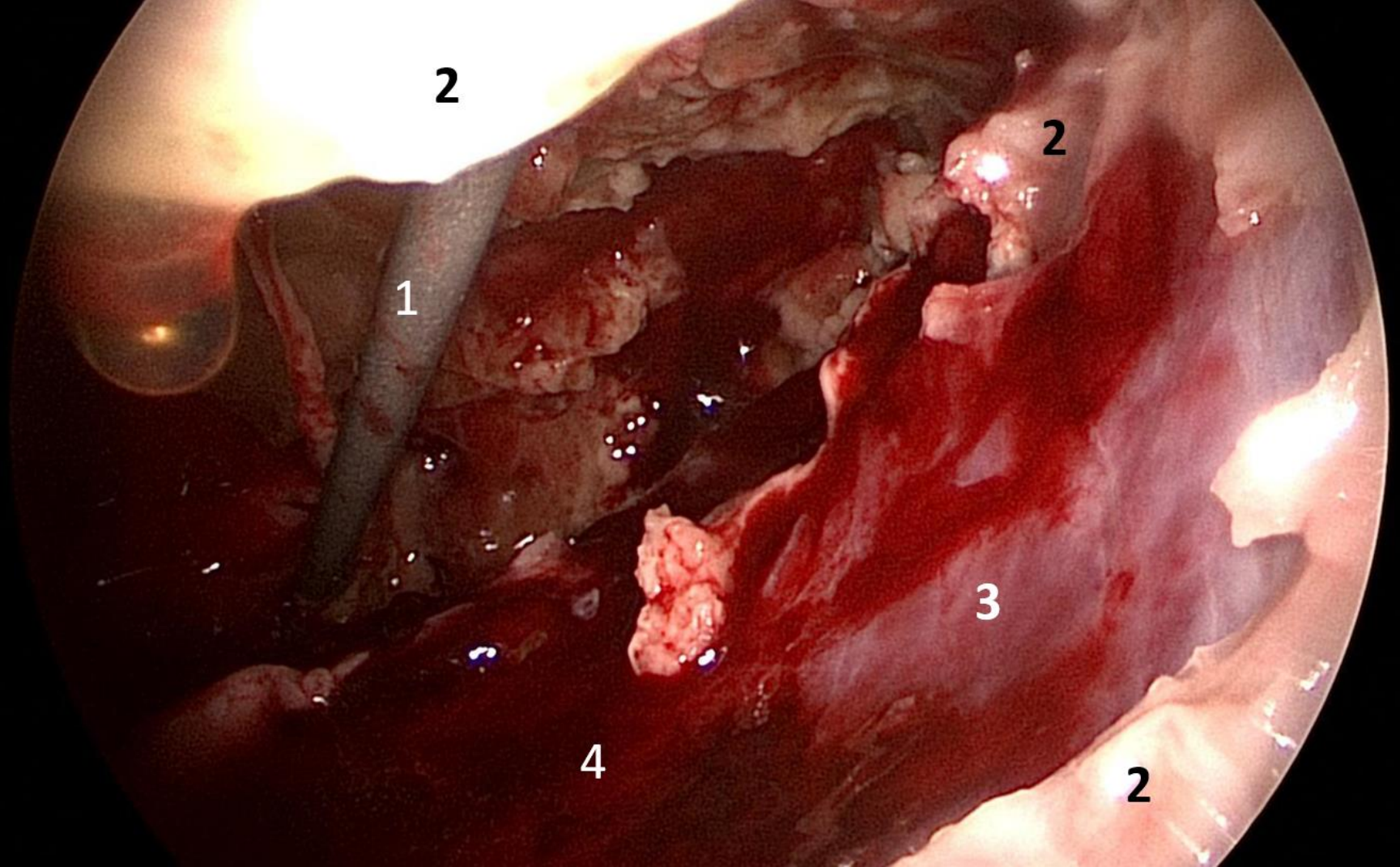
Brustraumspiegelung (Thorakoskopie). Vereiterung der Brustfellhöhle (Pleuraempyem). Entzündlicher Pleuraerguss und spinnennetzartige Eiterschwarten, welche die Lunge und die Brustkorbwand bedecken.



Brustkorbspiegelung (Thorakoskopie). Patient mit einer schweren Vereiterung der Brustfellhöhle (Pleuraempyem). Deutlich sichtbar sind die ausgedehnten Eiterschwarten.



Brustkorbspiegelung. Vereiterung der Brustfellhöhle (Pleuraempyem)
1: chirurgisches Instrument, 2: Eiterschwarten, 3: gesäuberte Thoraxwand



Brustkorbspiegelung (Thorakoskopie). Patient mit Vereiterung der Brustfellhöhle (Pleuraempyem). 1: chirurgisches Instrument, 2: Eiterschwarten, 3: gesäuberte Thoraxwand, 4: Sickerblutung nach Ablösen der Eiterschwarten